

长期使用华法林诱导的气管支气管弥漫钙化一例并文献复习

杨坚^{1,3*}, 赵凯^{2,3}, 朱晨^{1,3}, 王寿寿^{1,3}, 高青^{1,3}, 王泽宁⁴

¹滨州医学院烟台附属医院呼吸与危重症医学科 山东烟台

²滨州医学院烟台附属医院心血管内科 山东烟台

³滨州医学院第二临床医学院 山东烟台

⁴滨州医学院第一临床医学院 山东滨州

【摘要】华法林是最常用于预防和治疗血栓栓塞性疾病的一线抗凝药物，最常见的不良反应为出血。儿童心脏瓣膜术后的气管支气管钙化和长期使用华法林有关，成人心脏瓣膜置换术后、肺栓塞、深静脉血栓和心房颤动等疾病长期使用华法林也可诱导气管支气管钙化。这是华法林一种比较罕见的不良反应，且国内的相关报道罕见。现将滨州医学院烟台附属医院收治的长期使用华法林诱导的气管支气管弥漫钙化病例1例报道如下。

【关键词】华法林；机械瓣置换术；气管支气管钙化；血管钙化

【基金项目】山东省医药卫生科技发展计划项目（202003021204）；滨州医学院科研启动基金（BY2016KYQD24）

A Case of Long-term Warfarin Induced Diffuse Tracheobronchial Calcification and A Review of The Literature

Jian Yang^{1,3*}, Kai Zhao^{2,3}, Shoushou Wang^{1,3}, Qing Gao^{1,3}, Chen Zhu^{1,3}, Zening Wang⁴

¹Department of Respiratory and Critical Care Medicine Yantai Affiliated Hospital of Binzhou Medical University, Yantai, Shandong, China

²The Cardiology Yantai Affiliated Hospital of Binzhou Medical University, Yantai, Shandong, China

³The 2nd Medical College of Binzhou Medical University, Yantai, Shandong, China

⁴The 1st Medical College of Binzhou Medical University, Binzhou, Shandong, China

【Abstract】 Warfarin is the most used first-line anticoagulant for the prevention and treatment of thromboembolic diseases, whose most common adverse reaction is bleeding. Long-term use of warfarin is associated with tracheobronchial calcification after valvular heart disease in children, while long-term use of warfarin in adults can also induce tracheobronchial calcification after heart valve replacement, pulmonary embolism, deep vein thrombosis, and atrial fibrillation. This is a relatively rare adverse reaction of warfarin, and the relevant reports in China are rare. A case of long-term warfarin induced diffuse tracheobronchial calcification admitted to Yantai Affiliated Hospital of Binzhou Medical College is reported as follows.

【Keywords】 warfarin; mechanical valve replacement; tracheobronchial calcification; vascular calcification

华法林（Warfarin）是一种香豆素类维生素 K 拮抗剂，是现在常用的一线抗凝药物。其作用机制是通过影响维生素 K 依赖性凝血因子的合成而起到凝血的作用。华法林诱导的气管支气管钙化

（Tracheobronchial Calcification）一种比较罕见的不良反应，往往是在影像学检查时偶然发现的，且应与许多引起气管支气管钙化的疾病相鉴别。对于其发生机制及应对策略目前研究很少，现对 1 例华法

*第一及通信作者：杨坚，主治医师，研究方向：内科学（呼吸系病）

林诱导的气管支气管钙化病例叙述如下。

1 临床资料

患者女, 72岁, 因“喘憋 30 余年, 加重伴咳嗽、咳痰 7 天”入院。患者多年来因“感冒或闻及刺激性气味”后即出现喘憋症状, 尚可耐受, 常反复发作。近 1 年自觉症状进行性加重, 性质较前无明显变化。7 天前再次受凉后出现喘憋加重, 阵发性咳嗽, 咳黄痰, 量多且不易咳出, 伴咽痛、头晕、盗汗。院外未诊疗。于我院就诊, 门诊以“喘憋原因待查”收住入院。患者既往“风湿性心脏病”病史多年, 于 1996 年行“二尖瓣置换术(机械瓣)”, 同时发现“心房颤动”, 术后规律口服华法林(4.5mg qn)治疗至今。入院查体: 体温: 36.4℃ 脉搏: 96 次/分 呼吸: 23 次/分 血压: 154/89mmHg。听诊双肺呼吸音粗, 可闻及干湿性啰音。心率 103 次/分, 心律绝对不齐, 第一心音强弱不等, 脉搏短绌。二尖瓣听诊区可闻及机械音, 余瓣膜听诊区未见明显异常。右下肢轻度凹陷性水肿, 左下肢未见明显水肿。余查体无阳性体征。入院诊断: 1.喘憋原因待查 2.社区获得性肺炎 3.风湿性心脏病 二尖瓣置换术后 4.心律失常 心房颤动。

入院后查血常规示: WBC $7.2 \times 10^9/L$, N 53.3%, L 35.8%, PLT $166 \times 10^9/L$, INR 2.58, 肝肾功、电解质、血钙磷镁、尿便常规、CRP、ESR、BNP 等未见明显异常。心电图示: 心房颤动, 顺钟向转位。行肺纵隔 CT 示: 心脏瓣膜术后改变; 心脏增大, 肺动脉增粗, 双肺水肿并左肺下叶少许炎症病变可

能; 右肺下叶含气囊肿; 双肺纤维灶, 主动脉及冠状动脉壁钙化; 气管、左右主支气管及各叶支气管弥漫性钙化(图 1)。继续完善补体、免疫球蛋白、抗核提取物抗体谱、抗血管炎抗体、血清免疫固定电泳等检查均未见明显异常。完善气管镜检查, 镜下见气管通畅, 黏膜红润, 气管环存在, 支气管黏膜光滑, 管腔通畅, 未见明显异常(图 2)。行喉镜检查示: 舌根淋巴滤泡增生, 会厌光滑, 喉腔黏膜略充血, 双侧声带无水肿, 活动好, 闭合完全, 双侧梨状窝清, 下咽及喉腔未见新生物(图 3)。给予左氧氟沙星 0.5g qd 经验性抗感染、孟鲁司特 10mg qn 改善气道反应、多索茶碱 0.2g q12h 解痉平喘, 呋塞米 20mg bid、螺内酯 20mg bid 利尿减轻心脏负荷等对症治疗, 治疗后症状明显好转后出院。出院诊断: 1.社区获得性肺炎 2.气管支气管钙化 3.风湿性心脏病 二尖瓣置换术后 心力衰竭 心功能 II 级(NYHA 分级) 4.心律失常 心房颤动。

2 讨论

气管支气管钙化在成人中是一种相对罕见的放射学表现, 其发病率为 1%^[1]。但在老年人当中是一种常见征象, 一项回顾性研究发现 60-79 岁女性气管支气管钙化的发生率为 40.5%^[2]。但弥漫性的气管支气管钙化往往是非生理性的, 病因涉及多种因素, 包括骨化性气管支气管病、气管支气管淀粉样变性、结节病以及慢性肾脏病钙磷代谢异常等疾病^[3-5]。根据该病例生化、CT、支气管镜及喉镜等检查, 可以排除上述病因, 考虑与华法林的长期使用有关。

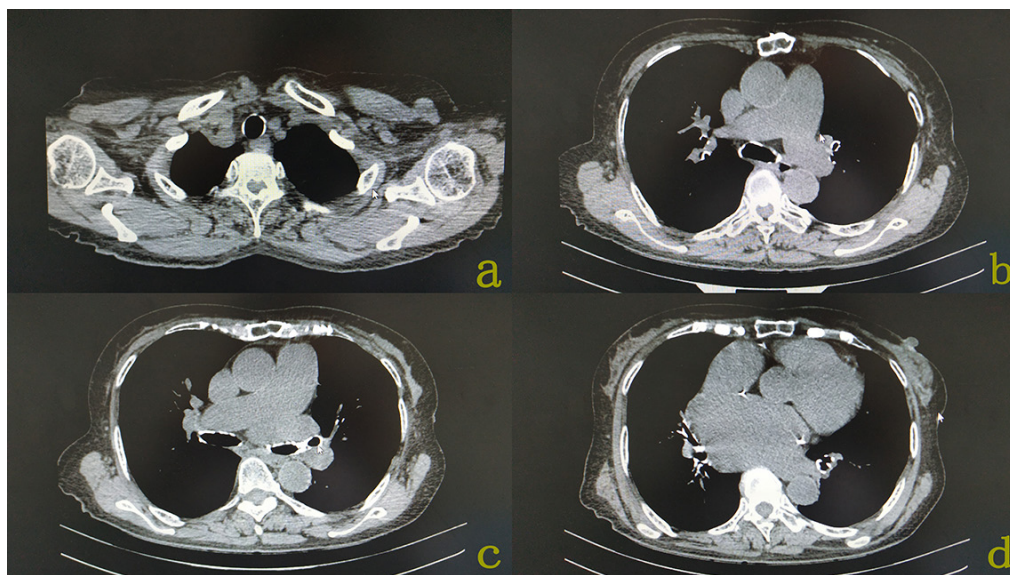


图 1 患者肺纵隔 CT 表现

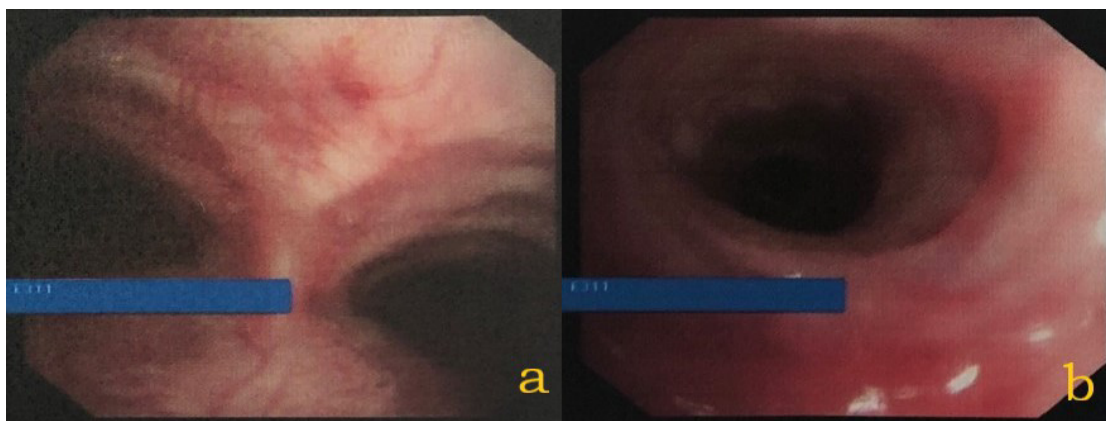


图 2 患者气管镜下表现

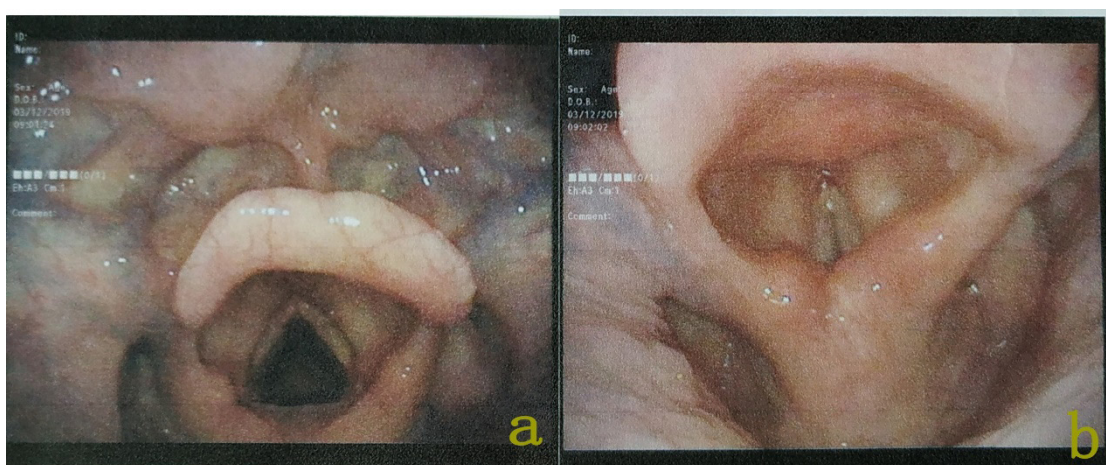


图 3 患者喉镜下表现

华法林是抗凝的常用方法,是预防和治疗心脏机械瓣置换手术、肺栓塞、深静脉血栓、心房颤动等疾病的临床首选药物。上世纪八九十年代报道,儿童行二尖瓣置换术后均服用常规剂量华法林2年以上,出现了气管支气管钙化的现象^[6-8]。近年来国外也有对于成人长期服用华法林后出现气管支气管钙化的报道^[9, 10]。但在国内,华法林引起气管支气管钙化的报道比较罕见,目前仅有1例临床报道^[11]。Moncada等^[12]发现在60岁以上老年人中,长期服用华法林的92例患者中有43例出现了不同程度的气管支气管钙化,而对照组的105例患者中仅有20例出现。女性似乎对于华法林导致钙化的反应更敏感,在服用华法林的64例女性患者中有40例出现了气管支气管钙化,而28例男性患者中仅有3例出现。

该例患者近1年出现喘憋进行性加重,除与基础病密切相关外,是否与华法林诱导的气管支气管

钙化有关仍需探讨。在骨化性气管支气管病中,研究者发现患者的肺功能表现为小气道阻塞,同时也表现出限制性通气功能障碍^[13]。而约25%的肺结节病患者可出现混合性通气功能障碍,与单纯的阻塞性通气功能障碍相比,其一氧化碳弥散能力较低,且在IV期患者中多见^[14]。患者的气管支气管钙化后,气道顺应性下降,可能出现喘憋症状。但华法林诱导的气管支气管钙化患者出现喘憋症状与骨化性气管支气管病、肺结节病等疾病相比较为少见,推测与华法林诱导的气管支气管钙化不侵入气道腔内且不易引起气道阻塞有关。这从该患者的气管镜下表现可以得以印证。因此在以往的研究中发现,华法林引起的气道钙化往往不伴有临床症状,多为影像学检查偶然发现。该患者因心脏基础病,未行肺功能检查,但针对基础病治疗后,喘憋症状明显好转,也说明气管支气管钙化与患者喘憋症状无密切关联。

华法林诱导的气管支气管钙化的发生机制, 在华法林诱导血管钙化的机制中我们可能得到一定启发。华法林可通过激活 β -catenin 信号通路和/或抑制基质 γ -羧基谷氨酸蛋白 (Matrix Gla Protein, MGP) 羧化来刺激体外血管钙化。Nie 等^[15]研究发现在华法林诱导的钙化动脉中 Wnt/ β -catenin 通路的激活可能通过促进 NF- κ B 配体系统表达而加重了动脉钙化。Beazley 等^[16]研究发现在华法林处理的血管平滑肌细胞 (Vascular Smooth Muscle Cells, VSMCs) 中, 转谷氨酰胺酶 2 (Transglutaminase 2, TG2) 的表达和活性增加; 而在体内和体外实验中, 抑制 TG2 表达均使华法林诱导的钙化显著减少。说明 TG2 是华法林诱导血管钙化的关键介质, 其通过激活 VSMCs 中的 β -catenin 信号通路发挥作用。MGP 是一种维生素 K 依赖性的分泌性抗钙化蛋白, 可明显的抑制钙盐及羟基磷灰石晶体的沉积, 进而阻止细胞向成骨样细胞分化, 而 MGP 广泛分布于平滑肌细胞与软骨细胞之间, 是平滑肌细胞与软骨细胞合成的一种细胞外基质^[17]。Beazley 等^[18]发现在使用华法林后羧化 MGP 的水平会下降, 其可能影响了 MGP 抑制钙化的作用。MGP 通过阻断骨形态发生蛋白 (Bone Morphogenetic Protein, BMP) 信号或促进凋亡小体的吞噬作用, 起到血管钙化的抑制作用; 此外, 它直接抑制钙化的形成, 进而促进血管钙化^[19]。但目前国内外尚未有华法林诱导的气管支气管钙化的发生机制研究, 仍需进一步探讨。

综上所述, 该病例首先在影像学检查中发现弥漫性气管支气管钙化, 临床排除可能引起气道钙化的相关疾病后, 考虑与心脏机械瓣置换术后长期使用华法林的不良反应有关。通常华法林诱导的气管支气管钙化并无明显临床症状, 但其发生机制目前无相关研究。在临床过程中, 可能有许多类似病例未引起注意, 提醒我们在临床中应当关注常用药物的一些罕见的不良反应, 并判断其是否对机体造成不良影响。

参考文献

- [1] Fukuya T, Mihara F, Kudo S, Russell W J, DeLongchamp R R, Vaeth M, Hosoda Y. Tracheobronchial calcification in members of a fixed population sample [J]. *Acta Radiol*, 1989, 30(3): 277-280.
- [2] Lloyd D C, Taylor P M. Calcification of the intrathoracic trachea demonstrated by computed tomography [J]. *Br J Radiol*, 1990, 63(745): 31-32.
- [3] Guo R, Zhou M, Wei X, Niu L. Clinical Characteristics of Six Cases of Tracheobronchopathia Osteochondroplastica [J]. *Can Respir J*, 2020, 2020(8685126).
- [4] Li D, Shi Z, Wang Y, Thakur A. Primary tracheobronchial amyloidosis: coronal CT scan may provide clues for early diagnosis [J]. *J Postgrad Med*, 2013, 59(3): 223-225.
- [5] Luo T, Zhou H, Meng J. Clinical Characteristics of Tracheobronchopathia Osteochondroplastica [J]. *Respir Care*, 2019, 64(2): 196-200.
- [6] Rifkin M D, Pritzker H A. Tracheobronchial cartilage calcification in children. Case reports and review of the literature [J]. *Br J Radiol*, 1984, 57(676): 293-296.
- [7] Taybi H, Capitanio M A. Tracheobronchial calcification: an observation in three children after mitral valve replacement and warfarin sodium therapy [J]. *Radiology*, 1990, 176(3): 728-730.
- [8] Thollot F, Hoeffel J C, Bretagne M C, Derelle J, Pernot C. [Idiopathic laryngotracheobronchial calcifications in children. Apropos of 2 cases] [J]. *J Radiol*, 1988, 69(3): 217-221.
- [9] Eckersley L, Stirling J, Occleshaw C, Wilson N. Two cases of warfarin-induced tracheobronchial calcification after Fontan surgery [J]. *Pediatr Cardiol*, 2014, 35(6): 954-958.
- [10] Nour S A, Nour H A, Mehta J, Roy T, Byrd R. Tracheobronchial calcification due to warfarin therapy [J]. *Am J Respir Crit Care Med*, 2014, 189(12): e73.
- [11] 路明, 陈红姗, 沈宁, 姚婉贞. 华法林导致的气管支气管弥漫钙化一例 [J]. *中华结核和呼吸杂志*, 2018, 41(01): 68-69.
- [12] Moncada R M, Venta L A, Venta E R, Fareed J, Walenga J M, Messmore H L. Tracheal and bronchial cartilaginous rings: warfarin sodium-induced calcification [J]. *Radiology*, 1992, 184(2): 437-439.
- [13] 刘启梁, 雷美, 胡智敏. 骨化性气管支气管病的临床特

- 征(附 16 例分析) [J]. 临床肺科杂志, 2020, 25(04): 533-536.
- [14] Kouranos V, Ward S, Kokosi M A, Castillo D, Chua F, Judge E P, Thomas S, Van Tonder F, Devaraj A, Nicholson A G, Maher T M, Renzoni E A, Wells A U. Mixed Ventilatory Defects in Pulmonary Sarcoidosis: Prevalence and Clinical Features [J]. Chest, 2020, 2020; S0012-3692 (20)31656-1.
- [15] Nie B, Zhang S Y, Guan S M, Zhou S Q, Fang X. Role of Wnt/ β -Catenin Pathway in the Arterial Medial Calcification and Its Effect on the OPG/RANKL System [J]. Curr Med Sci, 2019, 39(1): 28-36.
- [16] Beazley K E, Deasey S, Lima F, Nurminskaya M V. Transglutaminase 2-mediated activation of β -catenin signaling has a critical role in warfarin-induced vascular calcification [J]. Arterioscler Thromb Vasc Biol, 2012, 32(1): 123-130.
- [17] Cai Y, Xu M J, Teng X, Zhou Y B, Chen L, Zhu Y, Wang X, Tang C S, Qi Y F. Intermedin inhibits vascular calcification by increasing the level of matrix gamma-carboxyglutamic acid protein [J]. Cardiovasc Res, 2010, 85(4): 864-873.
- [18] Beazley K E, Egtesad S, Nurminskaya M V. Quercetin attenuates warfarin-induced vascular calcification in vitro independently from matrix Gla protein [J]. J Biol Chem, 2013, 288(4): 2632-2640.
- [19] Zhang Y T, Tang Z Y. Research progress of warfarin-associated vascular calcification and its possible therapy [J]. J Cardiovasc Pharmacol, 2014, 63(1): 76-82.

收稿日期: 2021 年 12 月 24 日

出刊日期: 2022 年 3 月 11 日

引用本文: 杨坚, 赵凯, 朱晨, 王寿寿, 高青, 王泽宁, 长期使用华法林诱导的气管支气管弥漫钙化一例并文献复习[J]. 国际临床研究杂志, 2022, 6(1): 171-175.

DOI: 10.12208/j.ijcr.20220012

检索信息: RCCSE 权威核心学术期刊数据库、中国知网 (CNKI Scholar)、万方数据 (WANFANG DATA)、Google Scholar 等数据库收录期刊

版权声明: ©2022 作者与开放获取期刊研究中心 (OAJRC) 所有。本文章按照知识共享署名许可条款发表。<http://creativecommons.org/licenses/by/4.0/>



OPEN ACCESS